3.3. Pruritus und Prurigo

von < Sonja Ständer>

Inhalt

Einleitung
Nomenklatur und Klassifikation
Neurophysiologie von Pruritus
Diagnostik
Therapie
Tabelle 1: Ursachen von generalisiertem Pruritus
Tabelle 2: Ursachen von lokalisiertem Pruritus
Tabelle 2: Ursachen von lokalisiertem Pruritus
Tabelle 4: Laborchemische und apparative Diagnostik bei Patienten mit chronischem Pruritus fraglich systemischer Ursache
Tabelle 5: Therapie bei speziellen Pruritusformen

Wie auch Schmerz und Vibrationsempfinden gehört akuter Pruritus zu den Alarm- und Warnfunktionen der Haut. Er macht auf Fremdkörper wie toxische Pflanzenbestandteile (z.B. Brennnessel, Juckbohne) oder Parasiten (z.B. Mücken, Skabiesmilbe) auf der Hautoberfläche aufmerksam, verbunden mit einem „Hinwendungsreflex“, der die Fremdkörper nahezu automatisch entfernt. Chronischer Pruritus (ab 6 Wochen Dauer) erfüllt indirekt dieselbe Warnfunktion, indem er als Symptom systemischer oder dermatologischer Erkrankungen auftritt. Dementsprechend häufig ist chronischer Pruritus in dem dermatologischen, aber auch allgemeinmedizinisch-internistischen Patientengut anzutreffen. Die Häufigkeit von chronischem Pruritus wird derzeit, basierend auf einer Querschnitts-Fragebogenstudie, auf ca. 8% aller Erwachsenen geschätzt (Dalgard 2004). Pruritus kann in jeder Altersgruppe auftreten; nicht nur Erwachsene, sondern auch Kinder können an heftigem Pruritus leiden. Das Symptom tritt jedoch am häufigsten bei Erwachsenen jenseits des 60. Lebensjahres auf und ist hier eine besondere Herausforderung hinsichtlich Diagnostik und Therapie.

Nomenklatur und Klassifikation

Der Begriff „Juckreiz“ ist im klinischen Alltag gebräuchlich, aber eine inkorrekte Bezeichnung: Die Empfindung „Jucken“ wird durch einen „Juck-Reiz“ ausgelöst analog dem „Schmerz“ und dem „Schmerz-Reiz“. In der wissenschaftlichen Praxis sollte daher der Begriff „Juckreiz“ nicht mehr verwendet werden (Ständer 2006). Ein weiterer veralteter Begriff ist „Pruritus sine materia“. Der Begriff wird von Autoren unterschiedlich definiert und impliziert eine falsche Voraussetzung. Bei gepflegter Skabies oder Hydroxyethylstärke (HES)-induziertem Pruritus ist (mikroskopisch) eine Ursache bzw. *Materie* in der Haut vorhanden, die nur makroskopisch nicht erkennbar ist (Ständer 2006a).

Im Jahr 2005 hat der Arbeitskreis Pruritusforschung der DDG eine erste klinische Klassifikation zu chronischem Pruritus definiert, die eine Basis für einen diagnostischen Algorithmus bietet und so die Versorgung der Patienten vereinfacht und verbessert (Ständer 2006b). Die Klassifikation orientiert sich am klinischen Bild; unterschieden wird der **Pruritus auf primär nicht-entzündlicher Haut** im Rahmen von

systemischen Erkrankungen (Leber-, Nierenerkrankungen, M. Hodgkin), der zunächst auf unauffälliger Haut auftritt. Davon abgegrenzt wird der **Pruritus auf primär entzündlicher Haut** im Rahmen von Dermatosen (Atopische Dermatitis, Dermatitis herpetiformis Duhring, kutanes Lymphom). Zusätzlich können bei beiden Bedingungen akute oder chronische **sekundäre Kratzartefakte** hinzutreten wie z.B. Erosionen, Exkoriationen, Krusten, makuläre Amyloidose, Lichen simplex, Lichen amyloidosus oder **Prurigo nodularis**. Diese letzteren, früher als eigenständige Entitäten beschriebenen Zustände werden heute als sekundäres kratzinduziertes Geschehen verstanden, dem Pruritus auf primär entzündlicher oder nicht-entzündlicher Ursache vorausgeht. Hierbei besteht auch die Möglichkeit, dass das typische klinische Bild einer juckenden Dermatose von sekundären Kratzläsionen überlagert wird, wie z.B. Lichenifizierung oder die Prurigo-Variante des atopischen Ekzems, bei der Stasisdermatitis oder dem Lichen planus. Beachtenswert ist, dass manche stark juckenden Erkrankungen niemals Kratzartefakte auslösen, da durch das Kratzen der Pruritus aggraviert. Dies ist z.B. bei Erkrankungen der Fall, bei denen mechanische Irritation zu einer Mastzelldegranulation führt (z.B. Urtikaria, Mastozytose) oder Nervenfasern aktiviert werden (z.B. HES-induzierter Pruritus).

Neurophysiologie von Pruritus

Obwohl Pruritus als physiologische Empfindung noch nicht vollends verstanden ist, haben neurophysiologische und neuromorphologische Untersuchungen in den letzten Jahren viel zum Verständnis der neuronalen Basis von Pruritus beigetragen (Ständer 2003, Ikoma 2006). Zum Beispiel wurden sowohl im Rückenmark als auch im Gehirn eigene Pruritus-verarbeitende Bahnen und Zentren beschrieben (Andrew 2001, Darsow 2000). In der Haut wurden ausschließlich Juckreiz-leitende Nervenfasern identifiziert (Schmelz 1997). Diese sensorischen unmyelinisierten Nervenfasern tragen Neurorezeptoren, die bei Aktivierung entweder das Signal „Pruritus“ auslösen oder inhibieren (Ständer 2002, 2004, 2005, Steinhoff 2003). Mittlerweile ist eine große Anzahl von körpereigenen Botenstoffen identifiziert, die Juckempfinden auslösen können (Ständer 2003). Die häufig in der Nähe der Nervenfasern vorhanden Mastzellen, aber auch die epidermalen Keratinozyten können potenziell diese Botenstoffe und damit Liganden der Neurorezeptoren synthetisieren. Auch Mediatoren, die mit Entzündungszellen in die Haut gebracht werden, können direkt an den Nervenfasern oder indirekt durch Freisetzung von Mediatoren aus Mastzellen oder Keratinozyten zu einer Pruritusinduktion beitragen. Vor kurzem wurde ein neuer Entzündungsmediator identifiziert, das Interleukin 31 (IL 31), der insbesondere beim atopischen Pruritus eine Rolle spielt (Sonkoly 2006). Andere Mediatoren wie das TNF-alpha scheinen bei verschiedenen Pruritusformen eine Rolle zu spielen, wie z.B. beim Pruritus im Rahmen der Psoriasis, der Mycosis fungoides und bei Nierenerkrankungen. Hier ist noch Forschungsarbeit nötig, um die genauen Pathomechanismen zu klären, die den einzelnen Erkrankungen zugrunde liegen und die verschiedenen klinischen Varianten von Pruritus erklären können.

Diagnostik

Die Diagnostik bei chronischem Pruritus kann sehr umfangreich sein, da dieser bei einer großen Anzahl von Dermatosen und Systemerkrankungen (Tab. 1) auftreten kann (Ständer 2006a). Um die Diagnostik einzugrenzen, hat sich ein schrittweises Vorgehen, individuell adaptiert an Anamnese und klinischer Befunde, bewährt. Die reguläre dermatologische Anamnese wird ergänzt durch Fragen bezüglich der Dau-

er, des Verlaufs und der Ausdehnung des Pruritus. Liegt ein lokalisierter Pruritus vor, kann hierdurch schon auf bestimmte Erkrankungen geschlossen werden (Tab. 2). Das Erfragen der Qualität (reines Jucken, Überlagerung Jucken/Brennen), Intensität (auf der visuellen analogen Skala von 0 bis 10) und klinischer Charakteristika (Tab. 3; z.B. aquagener Pruritus bei Polycythaemia vera) dient ebenfalls der Eingrenzung der Ursache. Das Dokumentieren des Einflusses auf die Lebensqualität und des Schlafverhaltens dient sowohl dem Monitoring des Therapieerfolgs als auch der juristischen Dokumentation zur ökonomischen Begründung der Therapieverordnungen (Ständer 2006c).

Bei der **Anamnese** ergibt sich oft die Schwierigkeit, bereits bekannte Erkrankungen als pruritogenen Auslöser zu determinieren. Hierbei ist zu fordern, dass das Auftreten oder Verschlechtern der Erkrankung in zeitlichem Zusammenhang zu dem Beginn des Pruritus steht. Das zeitliche Fenster, in der eine Erkrankung zu Pruritus führen kann, darf dabei nicht zu eng gefasst werden; Pruritus kann auch erst nach Wochen als Symptom der Erkrankung auftreten. Einzige Ausnahme sind ältere, multimorbide Patienten, bei denen viele Erkrankungen und auch die Einnahme von pruritogenen Medikamenten akkumulieren, so dass sich langsam ein chronischer Pruritus einstellt, der sich nicht einer einzigen Erkrankung zuordnen lässt, sondern auf dem Zusammenwirken vieler Pathologika beruht (Sommer et Ständer, unpublizierte Daten). Andere Autoren beschreiben das Auftreten von Pruritus Monate bis Jahre vor dem laborchemischen oder radiologischen Auftreten einer Erkrankung; als klassisches Beispiel wird der M. Hodgkin genannt (Goldman 1984). Daher sollten die Patienten, bei denen eine Untersuchung unauffällig verläuft, gerade in den ersten Jahren regelmäßig untersucht werden.

Die **klinische Untersuchung** kann bereits klären, ob der Juckreiz primär auf normaler Haut oder auf entzündlicher (erkrankter) Haut entstanden ist und ob sekundäre Kratzläsionen vorhanden sind (Ständer 2006a,b). Darauf basierend kann eine gezielte Diagnostik eingeleitet werden. Beim Pruritus im Rahmen einer Dermatose sind umfangreiche Laboruntersuchungen und apparative Diagnostik häufig entbehrlich. Im Gegensatz dazu muss bei Pruritus auf nicht-entzündlicher Haut und anamnestisch unbekannter systemischer Erkrankung eine laborchemische und radiologische Diagnostik erfolgen, die ggf. gemeinsam mit dem Hausarzt koordiniert wird. Insbesondere hierbei ist ein schrittweises Vorgehen anzuraten, um zunächst die häufigsten Ursachen zu diagnostizieren und ökonomisch vorzugehen (Tab. 4). Zum Beispiel empfiehlt sich bei lokalisiertem, neuropathischem Pruritus eine gezielte radiologische Untersuchung der neuronalen Zielstruktur wie z.B. eine Magnetresonanztomographieaufnahme der Halswirbelsäule bei brachioradialem Pruritus (häufig Nervenwurzel- oder Neuroforamina-Kompression) bzw. der Ausschluss von seltenen, komprimierenden Neoplasien (z.B. Prostata-Karzinom bei genitalem Pruritus) (Schurmeyer-Horst 2006).

Die **histologische Untersuchung** dient bei Pruritus auf entzündlicher Haut der Sicherung der klinisch vermuteten Diagnose. Dies kann ggf. durch eine direkte Immunfluoreszenz-Diagnostik (DIF) unterstützt werden. Bei Pruritus auf nicht-entzündlicher Haut zeigen sich in der Regel keine histologischen Veränderungen; der HES-induzierte Pruritus kann nur anhand einer elektronenmikroskopischen Untersuchung ausgeschlossen werden.

Im Gegensatz dazu zeigen sich bei den sekundären Kratzläsionen charakteristische histopathologische Veränderungen wie die kompakte Orthohyperkeratose des Stra-

tum corneum, hämorrhagische Einschlüsse in der Hornschicht, irreguläre oder pseudoepitheliomatöse Proliferation der Epidermis mit Einzelzellnekrosen. In der Dermis finden sich eine Fibrosierung des Papillarkörpers oder der oberen Dermis, Vermehrung von z.T. mehrkernigen Fibroblasten, kolloide Körperchen, Amyloid-K-Ablagerungen, extravasale Erythrozyten oder eine subepidermale Fibrinablagerung (Abb. 1). Eine Hyperproliferation der sensiblen Nervenfasern mit Vermehrung der Neuropeptide ist häufig bei der Prurigo nodularis beschrieben worden. Diese Veränderungen können histologisch typische Charakteristika von Dermatosen überlagern und die Diagnostik erschweren.

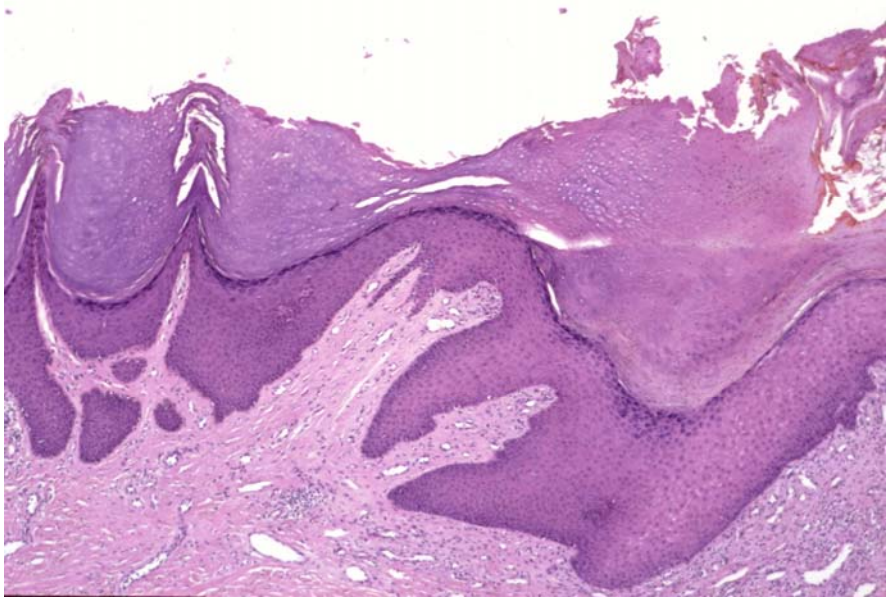

Abb. 1: Histologische Charakteristika der Prurigo nodularis

Die Epidermis zeigt eine pseudoepitheliomatöse Hyperplasie mit stark ausgeprägter Orthohyperkeratose. Im Papillarkörper imponiert eine Fibrose des eigentlich zarten kollagenen Bindegewebes; interstitiell sind einzelne Lymphozyten zu finden.

Therapie

Eine generelle, einheitliche Empfehlung zur Pruritustherapie kann nicht gegeben werden. Die Behandlung von chronischem Pruritus richtet sich individuell nach der zugrunde liegenden Ursache, dem Alter des Patienten, vorbestehender Erkrankungen und potenzielle Interaktion mit eingenommenen Medikamenten (Ständer 2006a).

In der Regel erstreckt sich die Betreuung eines Patienten mit chronischem Pruritus über einen längeren Zeitraum. Durch die möglicherweise lange Zeit bis zur Klärung der Ätiologie und Frustration durch das eventuelle Versagen durchgeführter Therapien bei hoher psychischer Belastung durch die Symptome entstehen leicht Compliance-Probleme. Es empfiehlt sich daher, mit dem Patienten den Umfang der durchzuführenden Diagnostik und die Therapie sorgfältig abzustimmen. Prinzipiell ist zunächst die Grunderkrankung, sei es systemische Erkrankung oder Dermatose, lege artis zu behandeln. Die hier vorgeschlagenen Therapien kommen dann bei Persistenz des Pruritus zur Anwendung. Gegenwärtig besteht noch die Schwierigkeit,

dass zu wenige effiziente antipruritische Substanzen zur Verfügung stehen, die zudem nur unzureichend in klinischen Studien bei chronischem Pruritus überprüft wurden (Ständer 2006c). Die nachfolgenden Empfehlungen müssen daher für den Einzelfall kritisch überprüft werden, eigenen sich nicht für jeden Patienten und bieten nur eine Grundlage für die Erstellung eines individuellen Therapieplans.

Allgemeine, pruritiuslindernde Maßnahmen

Als „Erste Hilfe-Maßnahme“ zur jeweils kurzfristigen Pruritiuslinderung eignen sich Cremes, Lotionen und Sprays mit Menthol, Kampfer, Harnstoff, Polidocanol oder Gerbstoffen (z.B. Pruricalm, Optiderm Creme/Lotion, Eucerin Akutspray, Tannolact). Diese Präparate werden von den Patienten bevorzugt in gesellschaftlichen Situationen oder bei nächtlichem Pruritus angewandt. Vermeiden sollten die Patienten Substanzen und Maßnahmen, die der Haut weiteren Schaden zufügen wie z.B. Umschläge mit entfettendem Alkohol oder Kratzen mit Hilfsmitteln, die große Hautflächen mechanisch abscheren können. Bewährt hat sich, den Patienten keine Anweisungen zum Nicht-Kratzen zu geben, da er diese täglich aus seinem gesamten Umfeld erhält und er diese bei persistierendem Pruritus sowieso nicht einhalten kann. Stattdessen ist es hilfreich, eine Reduktion des Pruritus und folglich einer automatische Reduktion des Kratzverhaltens in Aussicht zu stellen (Ständer 2006a,c).

Schrittweises, symptomatisches Vorgehen

Bei der topischen und systemischen antipruritischen Therapie sind neben den Indikationen und Kontraindikationen auch ökonomische Bedingungen zu beachten. Zu empfehlen ist ein schrittweises Vorgehen mit Verabreichung von zunächst zugelassenen, frei verkäuflichen und rezeptierfähigen Substanzen. Die Praxis hat gezeigt, dass bei einem Drittel der Patienten diese Maßnahme ausreicht, um den chronischen Pruritus zu lindern bzw. zum Abklingen zu bringen. In erster Linie kommen hier Antihistaminika der ersten bis dritten Generation, topische und systemische Glukokortikosteroide zum Einsatz. Die Gabe einer hochdosierten Antihistaminika-Kombination (Gabe von 2 bis 3 Antihistaminika, jeweils 2xtäglich) hat sich nicht nur bei der chronischen Urtikaria, sondern auch bei chronischem Pruritus als effektiv erwiesen (Ständer 2006c). Aus eigenen Erfahrungen hat sich insbesondere der Einsatz von Azelastin, einem 1. Generation Antihistaminikum in Kombination mit Cetirizin/Levocetirizin, Loratadin oder Fexofenadin bewährt. Mit dieser Kombination ist nicht nur chronischer Pruritus bei atopischer Disposition, sondern auch in Einzelfällen der häufig therapieresistente aquagene Pruritus zu durchbrechen. Wichtig ist, die Therapie nicht zu früh abzubrechen, sondern bis 4 Wochen über das komplette Abklingen des Pruritus beizubehalten und dann langsam auszuschleichen.

Zeigt sich unter der initialen Therapie kein Erfolg, können weitere z.T. für andere Indikationen zugelassene Substanzen, die zusätzlich einen antipruritischen Effekt aufweisen, zur Anwendung gebracht werden (Tab. 5). Eingesetzt werden topische Substanzen, die direkt an den kutanen Nervenfasern eine Weiterleitung von Juckreiz verhindern. Dies umfasst derzeit Capsaicin (Rp. 1% Capsaicinextrakt 2,5g in Ung. Leniens. Entspricht 0,025% Capsaicincreme), Calcineurininhibitoren (Pimecrolimus, Tacrolimus) und die neue Substanzgruppe der Canabinoidagonisten (Physiogel AI Creme) (Ständer 2006d,e). Eine kutane Mastzellstabilisierung kann mit systemisch verabreichtem Ketotifen erzielt werden; ein Antagonisierung der Leukotriene wird mit Montelukast erreicht. Bei Pruritusformen, bei denen TNF-alpha eine Rolle spielt, wird dieses durch die Gabe von Pentoxyphyllin abgefangen. Entzündliche Prozesse lassen sich mit Cyclosporin A unterdrücken. Dies hat sich insbesondere bei

Pruritusformen bewährt, die im Rahmen einer atopischen Diathese entstehen. Die Weiterleitung der Juckempfindung kann auf spinaler Ebene durch Gabapentin oder das neuere Pregabalin unterdrückt werden. Die Gruppe der Antidepressiva, darunter auch die der Serotonin-Wiederaufnahmehemmer (z.B. Paroxetin), wirken auf zerebraler Ebene insbesondere bei schwerem Pruritus im Rahmen von Neoplasien ebenfalls Pruritus lindernd (Ständer 2006c). Zu dem Mu-Opiat-Rezeptorantagonisten Naltrexon liegen Ergebnisse aus kontrollierten Studien vor. Sehr gute Effekte zeigten sich beim cholestatischen Pruritus; variables Ansprechen bei renalem Pruritus und atopischer Dermatitis. Bei der Prurigo nodularis war in einer Studie unter Naltrexon bei der Mehrheit der Patienten ein juckreizlindernder Effekt in Assoziation mit einem Abheilen der juckenden Knoten zu verzeichnen (Brune 2004).

Literatur

Andrew D, Craig AD. Spinothalamic lamina I neurons selectively sensitive to histamine: a central neural pathway for itch. Nat Neurosci 2001; 4:72-7. Abstract: http://amedeo.com/lit.php?id=11135647

Brune A, Metze D, Luger TA, Stander S. Antipruritic therapy with the oral opioid receptor antagonist naltrexone. Open, non-placebo controlled administration in 133 patients. Hautarzt 2004; 55:1130-6. Abstract: http://amedeo.com/lit.php?id=15517116

Dalgard F, Svensson A, Holm JO, Sundby J. Self-reported skin morbidity in Oslo. Associations with sociodemographic factors among adults in a cross-sectional study. Br J Dermatol 2004; 151:452-7. Abstract: http://amedeo.com/lit.php?id=15327554

Darsow U, Drzezga A, Frisch M, et al. Processing of histamine-induced itch in the human cerebral cortex: a correlation analysis with dermal reactions. J Invest Dermatol 2000; 115:1029-33. Abstract: http://amedeo.com/lit.php?id=11121137

Goldman BD, Koh HK. Pruritus and malignancy. In: Jeffrey D. Bernhard (Ed.) Itch: mechanisms and management of pruritus. McGraw Hill, 1984, p299-319.

Ikoma A, Steinhoff M, Stander S, Yosipovitch G, Schmelz M. The neurobiology of itch. Nat Rev Neurosci 2006; 7:535-47. Abstract: http://amedeo.com/lit.php?id=16791143

Schmelz M, Schmidt R, Bickel A, Handwerker HO, Torebjork HE. Specific C-receptors for itch in human skin. J Neurosci 1997; 17:8003-8. Abstract: http://amedeo.com/lit.php?id=9315918

Schurmeyer-Horst F, Fischbach R, Nabavi D, Metze D, Stander S. Brachioradial pruritus : A rare, localized, neuropathic form of itching. Hautarzt 2006; 57:523-7. Abstract: http://amedeo.com/lit.php?id=15776282

Sonkoly E, Muller A, Lauerma AI, et al. IL-31: a new link between T cells and pruritus in atopic skin inflammation. J Allergy Clin Immunol 2006; 117:411-7. Abstract: http://amedeo.com/lit.php?id=16461142

Ständer S, Gunzer M, Metze D, Luger T, Steinhoff M. Localization of mu-opioid receptor 1A on sensory nerve fibers in human skin. Regul Pept 2002; 110:75-83. Abstract: http://amedeo.com/lit.php?id=12468112

Ständer S, Steinhoff M, Schmelz M, Weisshaar E, Metze D, Luger T. Neurophysiology of pruritus: cutaneous elicitation of itch. Arch Dermatol 2003; 139:1463-70. Abstract: http://amedeo.com/lit.php?id=14623706

Ständer S, Moormann C, Schumacher M, et al. Expression of vanilloid receptor subtype 1 in cutaneous sensory nerve fibers, mast cells, and epithelial cells of appendage structures. Exp Dermatol 2004; 13:129-39. Abstract: http://amedeo.com/lit.php?id=14987252

Ständer S, Schmelz M, Metze D, Luger T, Rukwied R. Distribution of cannabinoid receptor 1 (CB1) and 2 (CB2) on sensory nerve fibers and adnexal structures in human skin. J Dermatol Sci 2005; 38:177-88. Abstract: http://amedeo.com/lit.php?id=15927811

Ständer S, Streit M, Darsow U, et al. Diagnostic and therapeutic procedures in chronic pruritis J Dtsch Dermatol Ges 2006a; 4:350-70. http://amedeo.com/lit.php?id=16638066

Ständer S, Weisshaar E, Mettang T, et al. Clinical classification of chronic pruritus : Interdisciplinary consensus proposal for a diagnostic algorithm. Hautarzt 2006b; 57:390-394. Abstract: http://amedeo.com/lit.php?id=16541290

Ständer S. Rational symptomatic therapy for chronic pruritus. Hautarzt 2006c; 57:403-410. Abstract: http://amedeo.com/lit.php?id=16583225

Ständer S, Reinhardt HW, Luger TA. Topical cannabinoid agonists : An effective new possibility for treating chronic pruritus. Hautarzt 2006d; Abstract: http://amedeo.com/lit.php?id=16874533

Ständer S, Schurmeyer-Horst F, Luger TA, Weisshaar E. Treatment of pruritic diseases with topical calcineurin inhibitors. Therapeutics and Clinical Risk Management 2006e, 2:213-218.

Steinhoff M, Neisius U, Ikoma A, et al. Proteinase-activated receptor-2 mediates itch: a novel pathway for pruritus in human skin. J Neurosci 2003; 23:6176-80. Abstract: http://amedeo.-com/lit.php?id=12867500

Tabelle 1: Ursachen von generalisiertem Pruritus

Kategorie	**Diagnose**
Entzündliche Dermatosen (nur häufige)	Atopische Dermatitis, allergische/irritative Kontaktdermatitis, nummuläre/ dyshidrotische Dermatitis, Lichen planus, Polymorphe Lichtdermatose, Psoriasis, Seborrhoische Dermatitis, M. Grover, Urtikaria
Infektiöse Dermatosen	Mykosen, bakterielle und virale Infektionen, Skabies, Pediculosis, Insektenstiche, Follikulitiden
Autoimmundermatosen	Bullöse Dermatosen, insbesondere Dermatitis herpetiformis Duhring, bullöses Pemphigoid
Kutane Neoplasien	Kutanes T-Zell-Lymphom (insbesondere erythrodermatische Verläufe), kutanes B-Zell-Lymphom, leukämische Infiltrate
Endokrine und metabolische Erkrankungen	Chronische Niereninsuffizienz, Hepatopathien, insbes. Cholestase (häufigste: primäre biliäre Zirrhose, Hepatitis C), Hyperthyreose, Hypothyreose, Malabsorptionen, Anorexie, Gluten-Enteropathien
Infekte	HIV-Infektion, Parasiten, Helicobacter pylori, intestinale Lamblien
Hämatologische und lymphoproliferative Erkrankungen	Eisenmangel, Hämochromatose, Polycythaemia vera, essentielle Thrombozytose, Hypereosinophilie-Syndrom, myelodysplastisches Syndrom, M. Hodgkin, Non-Hodgkin-Lymphome, Plasmozytom, systemische Mastozytose
Neurologische und psychogene Erkrankungen	Tumore, Abzesse, Minderperfusion, Infarkte des ZNS o. Rückenmark; psychiatrische Erkrankungen (z.B. Depression, Schizophrenie, taktile Halluzinosen, Anorexia nervosa)
Schwangerschaft	Pruritus gravidarum mit/ohne Schwangerschaftscholestase, polymorphe Exantheme der Schwangerschaft (PEP), Pemphigoid gestationis, pruriginöse Follikulitis, infektiöse Vulvovaginitis (bakteriell, mykotisch insbesondere Candidosen, viral)

Tabelle 2: Ursachen von lokalisiertem Pruritus

Lokalisation	**Diagnose**
Kopf/Gesicht	Pediculosis, zerebrale Tumoren
Unterarme	Porphyrie, brachioradialer Pruritus
Hand	Porphyrie, Cheiralgia paresthetica
Oberschenkel	Meralgia paresthetica
Unterschenkel	Asteatotisches Ekzem, chronisch venöse Insuffizienz, cholestatischer Pruritus (beginnend), Neuropathien, Gonyalgia paresthetica
Genitoanal	Lichen sclerosus et atrophicans, intestinale Helminthen, Diabetes mellitus, perimenopausaler Pruritus, Eisenmangel, Zervix-, Prostata-, Dickdarmkarzinom, HES-Pruritus (beginnend)
Abdomen	M. Hodgkin, Multiple Sklerose (jeweils Rückenmarksinfiltration), Pankreatitis
Rücken	Notalgia paresthetica, HES-Pruritus (beginnend)
Dermatome	postzosterische Neuralgien (Schmerzen oder Pruritus)
Medikamentöser Pruritus	Meist genitoanal: Aspartam, Cefazolin, Cefixim, Cephalexin, Citalopram, Clindamycin, Doxycyclin, Foscarnet, Furazolidon, Gemcitabin, Lincomycin, Ofloxacin, Sulfamethoxazol, Sulfisoxazol, Tetracyclin, Trovafloxacin

Tabelle 3: Anamnestische Pruritus-Charakteristika

Klinisches Charakteristikum	Diagnose	Pathophysiologie
Reines Jucken, Erythem, Ödem	Urtikaria	Freisetzung von Histamin aus Mastzellen durch verschiedene Stimuli
Cholinerger Pruritus (Pruritus nach Schwitzen)	Cholinerger Pruritus, cholinerge Urtikaria	Freisetzung von Histamin aus Mastzellen durch Schwitzen, genauer Mechanismus unbekannt
Adrenerger Pruritus (Pruritus nach emotionalem Stress)	Adrenerger Pruritus, adrenerge Urtikaria	Freisetzung von Histamin aus Mastzellen durch emotionalen Stress, evt. CRH*-abhänging, genauer Mechanismus unbekannt
Jucken, Brennen nach Kratzen	Entzündliche Dermatose insbesondere: atopische Dermatitis	Endovanilloid- und Zytokin-vermittelter Pruritus
Mechanisch-induzierter Pruritus (Jucken nach Druck, Reiben)	Hydroxyethylstärke (HES)-induzierter Pruritus, Cholestatischer Pruritus, Urticaria factitia, Mastozytose	Ablagerung von HES in den Nerven, Freisetzung von Histamin aus Mastzellen durch mechanische Stimuli
Aquagener Pruritus (Jucken nach Kontakt mit Wasser, bei Temperaturwechsel)	Polycythaemia vera, Lactoseintoleranz	unbekannt
Überlappungssensationen: Jucken und Brennen	Lokalisiert: small fiber-Neuropathie, brachioradialer Pruritus, Notalgia paresthetica Generalisiert: Lupus erythematodes, small fiber Neuropathie	Veränderung (Verletzung, Entzündung) der sensorischen kutanen C-Fasern oder peripherer bzw. spinaler Nerven

(*CRH= Corticotropin Releasing Hormone)

Tabelle 4: Laborchemische und apparative Diagnostik bei Patienten mit chronischem Pruritus fraglich systemischer Ursache (modifiziert nach der Leitlinie Pruritus, AWMF 13/48)

Initiale Laboruntersuchungen	BSG Großes Blutbild mit Differentialblutbild Calcium, Phosphat Kreatinin (Harnstoff nur bei älteren Patienten) GGT, GPT, Alkalische Phosphatase, Bilirubin, Hepatitis-Serologie Eiweiß, Glukose (oder HbA1C, wenn Patient nicht nüchtern), TSH Eisen, Transferrin, Ferritin, Vitamin B12, Folsäure, Zink Urinstatus Stuhluntersuchungen auf okkultes Blut Nur bei analem Pruritus: Wurmeier, Parasiten
Initiale apparative Diagnostik	Röntgen-Thorax Sonographie Abdomen und Lymphknoten (1x/Jahr bei initialen unauffälligen Befunden)
Weitere Untersuchungen in Abhängigkeit von Anamnese/Vorbefunden	Eiweißelektrophorese (ggf. Paraproteine) IgM, antinukleäre Antikörper (ANA), anti-mitochondriale Antikörper (AMA), anti-Gliadin anti-Transglutaminase-Antikörper Natrium, Kalium, Parathormon, Porphyrine HIV-Status Kreatininclearance
Weiterführende apparative Diagnostik	Bei auffälligen Befunden: CT, MRT, Knochenmarkbiopsie, endoskopische Untersuchungen Bei neuropathischem Geschehen: Neurologisches Konsil, gezielt MRT, Rö-Thorax (Halsrippe?) Hautbiopsie (C-Faserdichte) Bei aquagenem Pruritus: Lactoseintoleranztest Bei mechanischem Pruritus: Elektronenmikroskopie (Ausschluss von HES-Ablagerungen)
Konsiliarische Mitbetreuung der Patienten (Symptom- und Befund-assoziiert)	Innere Medizin, Neurologie, Urologie, Gynäkologie, Pädiatrie, Psychosomatik, Psychiatrie

Tabelle 5: Therapie bei speziellen Pruritusformen

Pruritusform	Topische Therapie	Systemische Therapie
Atopischer Pruritus	Calcineurininhibitoren, Cannabinoidagonisten	Azelastin, Cyclosporin A
Renaler Pruritus	Calcineurininhibitoren Capsaicin	Verbesserung der Dialyse (Verlängerung, Membranen wechseln), Pentoxyphyllin, Gabapentin (cave Niere), Ketotifen, UVB-Phototherapie
Cholestatischer Pruritus	Cannabinoidagonisten	Naltrexon, Cholestyramin (nicht bei primär biliärer Zirrhose) Ursodesoxycholsäure
Aquagener Pruritus	Bäder mit Na-Bicarbonat Cannabinoidagonisten	Azelastin, Propranolol, Clonidin, Astemizol, Ibuprofen (vor dem Baden), Paroxetin, Bade- und systemische PUVA, UVB
Urtikarieller Pruritus, cholinerger/adrenerger Pruritus	Cannabinoidagonisten	Azelastin, Montelukast, Ketotifen, Ranitidin
Genitaler Pruritus	Calcineurininhibitoren Cannabinoidagonisten	Gabapentin, Pregabalin
Neuropathischer Pruritus (brachioradialer Pruritus, Notalgia paresthetica)	Cannabinoidagonisten Capsaicin	Gabapentin, Pregabalin
Neoplastischer Pruritus (bei Mycosis fungoides, M. Hodgkin)	Capsaicin	Gabapentin, Pregabalin, Paroxetin
Prurigo nodularis	Cannabinoidagonisten Capsaicin	Naltrexon, Cyclosporin A Gabapentin, Pregabalin, Paroxetin, NK-1-Antagonisten (noch experimentell)

Zurück zum Inhaltsverzeichnis: DNO

© BBS-Verlag Wiesbaden